



Circulo Odontológico  
de Paraná | Desde 1929

AGOSTO  
SEPTIEMBRE  
OCTUBRE  
//2018

# REVISTA **espacios**

P.3 / NOTA EDITORIAL

P.5 / JORNADA DIA DEL ODONTOLOGO  
ACTIVIDAD CIENTIFICA Y HOMENAJE

P.6 / CALENDARIO CIENTÍFICO 2018

P.8 / NOTA CIENTIFICA

P.11 / CONGRESO INTERNACIONAL  
ODONTOLOGICO  
90° ANIVERSARIO

P.14 / NOTA CIENTIFICA

P.22 / CURSOS: GALERIA DE FOTOS

P.24 / S.I.O.D

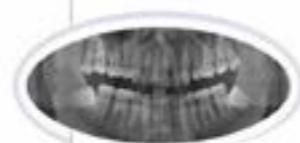P.25 / A.S.O.MA

# # 51

PUBLICACION TRIMESTRAL Y GRATUITA

## TECNOLOGÍA DE ÚLTIMA GENERACIÓN

La Tomografía Computada Cone Beam es el nuevo sistema de imágenes tridimensionales de precisión, que ofrece la calidad más alta para realizar diagnósticos odontológicos y máxilo-faciales con la mayor seguridad.



.....

SEGURIDAD

PRECISIÓN

EFICACIA

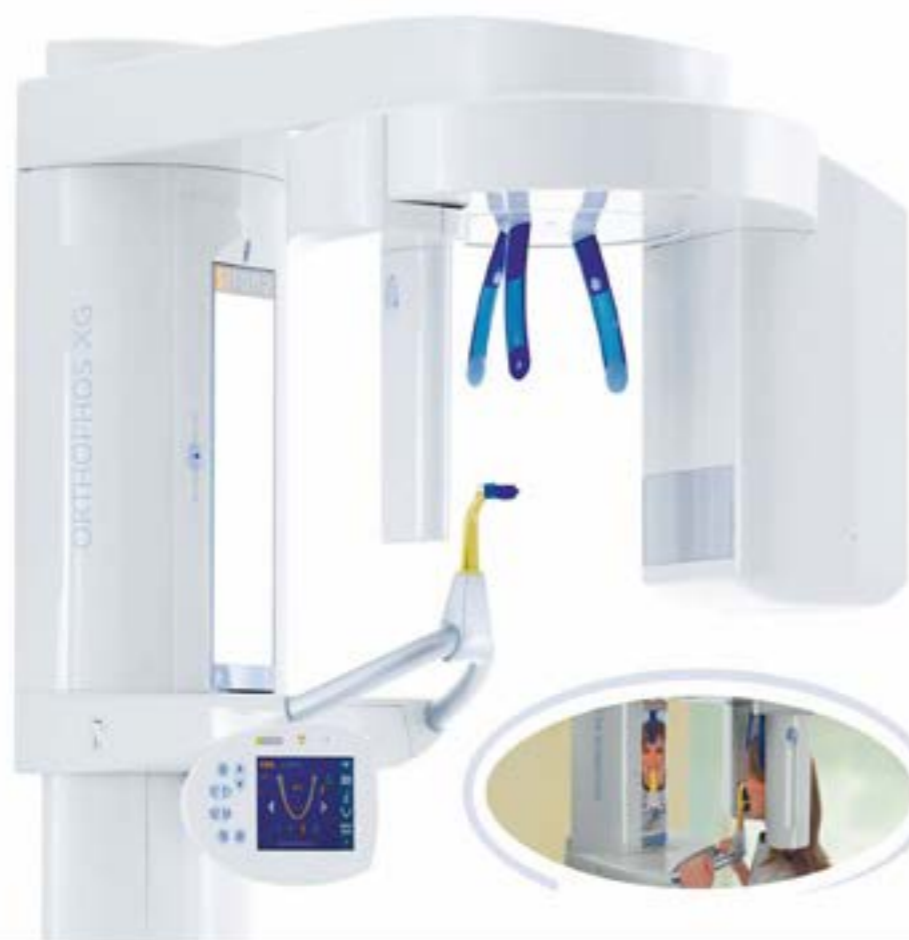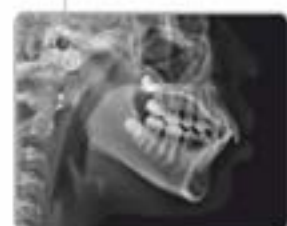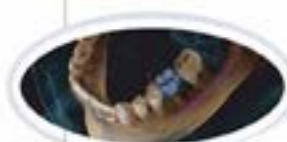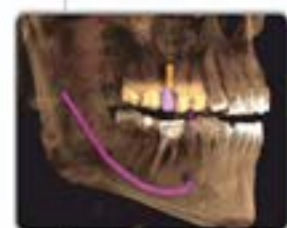RAPIDEZ

.....

TOMOGRAFÍA EN IMPLANTOLOGÍA  
P A N O R Á M I C A D I G I T A L  
TELERADIOGRAFÍA DIGITAL DE PERFIL  
ESTUDIOS CEFALOMÉTRICOS

.....

3D



TOMOGRAFÍA VOLUMÉTRICA DIGITAL (TVD)

Rubén G. Greca, Odontólogo MP 168

25 de Mayo 345 • Tel: (0343) 4233284 • Paraná, Entre Ríos • E-mail: tedexparana@gmail.com • Facebook: Tomografía Tedex

### COMISIÓN DIRECTIVA

PRESIDENTE: Dra. Laura Beatriz Gauna  
VICEPRESIDENTE: Dra. Mabel Delia Cesarini  
SECRETARIO: Dr. Alfredo Horacio Sattler  
TESORERO: Dr. Maximiliano Nuñez  
PROSECRETARIO 1º: Dr. Alejandro Carminio  
PROSECRETARIO 2º: Dr. Pablo Ruberto  
PROTESORERO 1º: Dr. Mariano G. Aguilar  
PROTESORERO 2º: Dr. Cristian Del Barco

### Tribunal de Honor

Dra. María del Carmen Sabbione  
Dra. Griselda Beatriz Miranda  
Dra. Claudia Inés Sonnaillon  
Dr. Guillermo Adalberto Brugo  
Dra. Karina Andrea Ogosoku

### Comisión Revisora de Cuentas

Dr. Rubén Omar Ronchi  
Dr. Federico Osvaldo Devetter  
Dr. Gonzalo Gaspar Pierola

### Comité de Administración de la Escuela de Postgrado

Dr. Patricio Rinaldi  
Dr. Sebastián Solari  
Dra. María Laura Ruiz

### Comisión de Actividades Científicas, Educativas y Culturales

Dr. Maximiliano Nuñez

### Comisión Administradora C.A.S.

Dra. María Belén Cuello  
Dr. Lucio Tepsich  
Dr. Maximiliano Nuñez

Para integrar la JUNTA ELECTORAL fueron electos: Dra. María Laura Ruiz, Dr. René Valentini y Dr. Carlos García.

Como nuevo miembro del Comité de Administración de la Escuela de Posgrado resultó electa la Dra. María Laura Ruiz, quien reemplaza en la función al Dr. Maximiliano Nuñez.

### REVISTA ESPACIOS

Año XI | N° 50 | Mayo - Jun - Jul 2018

### EDICIÓN

**Círculo Odontológico de Paraná**  
Corrientes 218 | Tel: (0343) 4318362  
comisiondirectiva@coparana.com.ar  
www.coparana.com.ar

Interesados en colaborar con esta publicación:  
Secretaría del COP o al Tel: 4217877

## A NUESTROS COLEGAS

Desde la Comisión Directiva del C.O.P., les informamos los avances que hemos realizado durante el último bimestre, en pos de continuar consolidando nuestra Institución, garantizando de esta manera, los derechos de todos los asociados. En primer lugar, hemos dado inicio a dos obras de carácter necesario, a fin de preservar y conservar, la infraestructura de nuestra entidad.

En este sentido, se ha comenzado una obra que tiene en miras regularizar la instalación del gas natural en nuestro inmueble, la cual se concretará en tres tramos; dos de manera inmediata, y el último, en el término del mes de enero del año 2019. Asimismo, se ha resuelto llevar adelante el arreglo e impermeabilización completa de todos los techos de la institución, obra que se ejecutará en forma sectorizada, dando prioridad a los espacios que se encuentran actualmente más afectados.

En segundo lugar, informamos que en el mes de Mayo, hemos suscripto un Convenio con la Asociación de Ortopedia y Traumatología de Entre Ríos que, tiene por objetivo, facilitar el uso del Local, ubicado en calle Corrientes 212, por parte de este último, percibiendo por ello, nuestra entidad, una renta mensual, destinada a amortizar los gastos fijos mensuales que se devengan, los cuales, debido a la situación económica que atraviesa el país, han aumentado considerablemente. Para continuar, seguimos diseñando e implementando estrategias a fin de fomentar la comercialización del Servicio Odontológico Solidario (S.O.S.), ya que el mismo representa la primera fuente de ingresos de todos los asociados, dirigiendo todos nuestros esfuerzos para optimizar el funcionamiento este sistema.

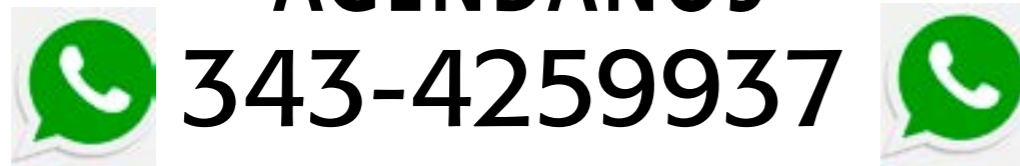
Asimismo, llevamos a nuestro conocimiento las acciones que se encuentran llevando adelante el Departamento de Contrataciones y Asesorías, con la colaboración de la Secretaria, Tesorería, y los Departamentos de Facturación e Informática, para resolver las diferentes problemáticas que se plantean semanalmente, buscando las soluciones que se ajusten a la eficacia e inmediatez que demanda todo asociado. Para ir finalizando, nos encontramos próximo a la celebración de un Convenio Marco y Específico con la Facultad de Odontología de la Universidad Nacional de Rosario, que tiene por objetivo establecer y desarrollar, relaciones de cooperación entre ambas Instituciones, mediante la colaboración académica, científica y cultural; estando convencidos que su perfeccionamiento, jerarquiza nuestra entidad, y nos afianza como actores de tinte académico y comunitario. Para concluir, desde este espacio, felicitamos a la Comisión de Prevención de nuestro Círculo que, representará a nuestra institución en el próximo Evento Mundial de Odontología (F.D.I.), en la modalidad POSTERS, siendo siempre auspicioso participar en actividades que reflejen la vigencia de nuestra entidad. Como siempre, continuamos trabajando al servicio de nuestros asociados, celebrando la participación de todo aquel que desee sumarse al proyecto institucional; propiciando desde nuestro lugar, garantizar el diseño e implementación de acciones que fortalezcan nuestro Círculo, y los derechos de todos quienes formamos parte de él. Saludamos a Uds. con nuestra más distinguida consideración.

COMISION DIRECTIVA  
DEL CIRCULO ODONTOLOGICO  
DE PARANA



# Whatsapp del COP

## AGENDANOS



Queremos brindarte toda la información de nuestra Institución, de manera personalizada.  
NO es un grupo de Whatsapp, si no una fuente de difusión de información.

AGENDENOS, RECIBA INFORMACION DE PAGOS, FECHAS DE FACTURACION, CURSOS, EVENTOS...

**NECESITAMOS QUE NOS AGENDES EN TU CELULAR**

*Seguinos*  
en nuestras  
redes sociales  
y enterate de las  
últimas novedades!



copparana



copparana



COP PARANA



www.copparana.com.ar

**OCTUBRE**  
**VIERNES 5**

**COP** Circulo Odontológico de Paraná | Desde 1929

## JORNADA "DIA DEL ODONTOLOGO"

**DR. GUSTAVO JIMENEZ** CIRCULO ARGENTINO DE ODONTOLOGIA

**OPERATORIA Y MATERIALES DENTALES**

Estética: color, forma y textura.  
Matiz, croma, valor.  
Translucidez, Opalescencia y Fluorescencia.  
Análisis del comportamiento óptico de las estructuras dentarias.  
Macro y microestructuras. Distintos tipos de incrustaciones estéticas.  
Blanqueamiento dental.

Profesor Adjunto Asociado de Clínica de Operatoria Dental V y VI de la Escuela de Odontología de la Univ. John Kennedy (2005-2015)  
Profesor Adjunto Asociado de Clínica Integrada de Operatoria Dental (2015-2017)  
Profesor Adjunto de Práctica Profesional Asistida de la Escuela de Odontología de la Univ. John Kennedy (2015-2018)  
Profesor Adjunto de Clínica de Operatoria Dental de Baja de la Escuela de Odontología de la Univ. John Kennedy (2017-2018)  
Profesor Adjunto de Clínica de Operatoria Dental de Alta de la Escuela de Odontología de la Univ. John Kennedy (2017-2018)  
Jefe de Trabajos Prácticos y Docente Autorizado de la Cátedra de Técnica de Operatoria Dental de la Facultad de Odontología de la Univ. de Buenos Aires (1997-2018)  
Director de la Escuela de Operatoria Dental y Materiales Dentales del Circulo Argentino de Odontología.  
Dictante de Cursos, Congresos, y jornadas en el interior del país y en el extranjero.

**ACTIVIDAD CIENTIFICA 9 A 13HS**  
SIN COSTO PARA SOCIOS

**LUNCH Y HOMENAJE 14HS**  
COSTO SOCIOS \$350 c/u

A DESCONTAR DE FACTURACION EN DOS CUOTAS DE \$175c/u  
**SIN COSTO PARA SOCIOS HOMENAJEADOS Y ACOMPAÑANTES**  
VALOR ORIGINAL \$700 / EL 50% FUE BONIFICADO POR EL COP

**AMBAS ACTIVIDADES A DESARROLLARSE EN LA SEDE DEL COP**

**HOMENAJEADOS**  
**BODAS DE ORO**  
GALLI MARIA ETHEL / HEIT OSCAR EUGENIO / NAJMAN ABEL / VELEZ OSVALDO  
**BODAS DE PLATA**  
BAROLI GABRIELA / CASTELLANO ADRIANA / GARCIA CARLOS GONZALES NESTOR / GRUBERT ENRIQUE / ISAAC VIVIANA MOINE VIOLETA / PRINA MARIA MERCEDES QUINTEROS OSCAR / ZAMBONI ANDREA  
**SOCIOS VITALICIOS**  
KONNO RICARDO / SCAVONE PATRICIA

(0343) 4318362 / 4231497

Corrientes 218 - 3100 Paraná E.R.

cop@copparana.com.ar

www.copparana.com.ar

# CALENDARIO CIENTÍFICO

## SEPTIEMBRE

07

BIOMECAICA Y MANEJO CLÍNICO EN LA FINALIZACIÓN DE CASOS

ALFREDO ALVAREZ

Inicio > 6 abril  
Duración > 20 sesiones  
Se cursa > 1º viernes de mes  
Horario > 9 a 17 hs  
Lugar > Salón Auditorio COP

10-11

FILOSOFIA CON BRACKETS DE AUTOLIGADO. SISTEMA H4

JUAN CARLOS MITRE

Inicio > mayo 2017  
Duración > 11 sesiones  
Se cursa > últimos lunes y martes  
Horario > 9 a 17 hs  
Lugar > Salón Auditorio COP

12

LO NUEVO EN ORTODONCIA ULTIMOS AVANCES. BRACKETS AUTOLIGABLES. FILOSOFIA BTM

DIEGO MANRIQUE

Inicio > 12 de septiembre  
Duración > 1 sesión  
Horario > 10 a 13hs  
Lugar > Salón Auditorio COP

13

ESTETICA. TECNOLOGIA Y TIPS GRIMBERG. ULTRADENT

JIMMY MEZA

Inicio > 13 septiembre  
Duración > 1 sesión  
Horario > 9 a 13.30 hs  
Lugar > Salón Auditorio COP

12

BIOMECAICA Y MANEJO CLÍNICO EN LA FINALIZACIÓN DE CASOS

ALFREDO ALVAREZ

Inicio > 6 abril  
Duración > 20 sesiones  
Se cursa > 1º viernes de mes  
Horario > 9 a 17 hs  
Lugar > Salón Auditorio COP

16

¿CUANDO ORTOPEDIA? ¿CUANDO ORTODONCIA? CURSO SAO

LILIANA RODRIGUEZ BUENO

Inicio > 16 octubre  
Duración > 1 sesión  
Horario > 9 a 17 hs  
Lugar > Salón Auditorio COP

19

CARILLAS CERAMICAS

MARTIN GARCIA CUERVA

Inicio > 19 septiembre  
Duración > 2 sesiones  
Horario > 9 a 18 hs  
Lugar > Salón Auditorio COP

21

INTEGRAL DE ORTODONCIA. TÉCNICA DE ARCO RECTO. PRESCRIPCIÓN DE ROTH. NIVEL II

PINASCO, TRUCCO, BARBERO

Inicio > 26 mayo 2017  
Duración > 35 sesiones  
Horario > 8 a 16 hs  
Lugar > Salón Auditorio COP

13

INJERTOS OSEOS INTRAORALES

GASPAR SANTI

Inicio > 12 de abril  
Duración > 5 sesiones  
Horario > de 8 a 20 hs  
Lugar > Salón Auditorio COP

14

IMPLANTES DENTALES Y REHABILITACIÓN PROTÉSICA IMPLANTO SOPORTADA

GASPAR SANTI

Inicio > 13 de abril  
Duración > 9 sesiones  
Horario > de 8 a 20 hs  
Lugar > Salón Auditorio COP

19

CARILLAS CERAMICAS

MARTIN GARCIA CUERVA

Inicio > 19 septiembre  
Duración > 2 sesiones  
Horario > 9 a 18 hs  
Lugar > Salón Auditorio COP

21

INTEGRAL DE ORTODONCIA. TÉCNICA DE ARCO RECTO. PRESCRIPCIÓN DE ROTH. NIVEL II

PINASCO, TRUCCO, BARBERO

Inicio > 26 mayo 2017  
Duración > 35 sesiones  
Horario > 8 a 16 hs  
Lugar > Salón Auditorio COP

NO  
VIEM  
BRE

02

BIOMECAICA Y MANEJO CLÍNICO EN LA FINALIZACIÓN DE CASOS

ALFREDO ALVAREZ

Inicio > 6 abril  
Duración > 20 sesiones  
Se cursa > 1º viernes de mes  
Horario > 9 a 17 hs  
Lugar > Salón Auditorio COP

09

IMPLANTES DENTALES Y REHABILITACIÓN PROTÉSICA IMPLANTO SOPORTADA

GASPAR SANTI

Inicio > 13 de abril  
Duración > 9 sesiones  
Horario > de 8 a 20 hs  
Lugar > Salón Auditorio COP

23

INTEGRAL DE ORTODONCIA. TÉCNICA DE ARCO RECTO. PRESCRIPCIÓN DE ROTH. NIVEL II

PINASCO, TRUCCO, BARBERO

Inicio > 26 mayo 2017  
Duración > 35 sesiones  
Horario > 8 a 16 hs  
Lugar > Salón Auditorio COP

## OCTUBRE

05

JORNADA DIA DEL ODONTOLOGO. GUSTAVO JIMENEZ

PINASCO, TRUCCO, BARBERO

Inicio > 31 mayo  
Duración > 11 sesiones  
Horario > 16 A 20 hs  
Lugar > Salón Auditorio COP

11

INJERTOS OSEOS INTRAORALES

GASPAR SANTI

Inicio > 12 de abril  
Duración > 5 sesiones  
Horario > de 8 a 20 hs  
Lugar > Salón Auditorio COP

12

IMPLANTES DENTALES Y REHABILITACIÓN PROTÉSICA IMPLANTO SOPORTADA

GASPAR SANTI

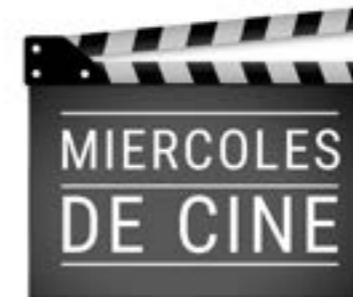Inicio > 13 de abril  
Duración > 9 sesiones  
Horario > de 8 a 20 hs  
Lugar > Salón Auditorio COP

10-11

FILOSOFIA CON BRACKETS DE AUTOLIGADO. SISTEMA H4

JUAN CARLOS MITRE

Inicio > mayo 2017  
Duración > 11 sesiones  
Se cursa > últimos lunes y martes  
Horario > 9 a 17 hs  
Lugar > Salón Auditorio COP



CONTINUÁN LOS CICLOS DE CINE

Todos los miércoles, cada 15 días, a las 20:45 hs en el Salón Auditorio de nuestra Institución.

¡LOS ESPERAMOS!



# CASO CLINICO ODONTOMA COMPUESTO CENTRAL O INTRAÓSEO

AUTOR //  
DR. CARLOS ALBERTO ARMANDOLA  
M.P 211

Los odontomas se consideran tumores odontogénicos mixtos, ya que están compuestos por tejidos de origen epitelial y mesenquimatoso bien diferenciado, con el resultado que los ameloblastos y odontoblastos funcionales forman esmalte y dentina. Las células y los tejidos son normales, pero la estructura es defectuosa, debido a que la organización de las células odontogénicas no puede alcanzar un estado normal de morfodiferenciación. Pueden presentarse como múltiples replicas diminutas de dientes conocidos como Odontoma Compuesto, o presentarse como aglomeraciones de tejido amorfo, y reciben el nombre de Odontoma Complejo.

### Anatomía patológica:

Los odontomas complejos se caracterizan por dentina primaria fundamentalmente, esmalte calcificado o hipocalcificado, cemento inmaduro y una capsula; los odontomas compuestos presentan pulpa, dentina primaria, esmalte hipocalcificado, cemento primario y un trabeculado óseo entre los denticulos. Existen formas mixtas con morfología intermedia.

### Clínica:

- Clínicamente se reconocen tres tipos de odontomas:
- 1-Odontoma central (intraóseo)
  - 2-Odontoma periférico (extraóseo o de los tejidos blandos)
  - 3-Odontoma erupcionado

Los odontomas centrales son los tumores odontogénicos de mayor frecuencia de presentación. Representarían el 51% de todos los tumores odontogénicos.

### Radiografía:

Radiográficamente la imagen del odontoma complejo es una masa radiopaca irregular, única o múltiple, con un halo radiolúcido. La del compuesto es una imagen mixta con múltiples radiopacidades que adoptan una configuración similar a dientes (denticulos), rodeados por halo radiolúcido.

### Diagnóstico diferencial:

Los odontomas pueden semejarse a una osteítis esclerosante y durante su desarrollo es difícil distinguirlos de un Fibroma ameloblástico o Fibroodontoma ameloblástico. Hay que hacer un examen clínico radiográfico e histopatológico de las lesiones, ya que pueden simular a otras más agresivas como el osteosarcoma.

### Tratamiento:

Los odontomas compuestos y complejos se extirpan por escisión simple. No son recurrentes y tampoco son localmente invasivos. Es importante no dañar el periodonto adyacente durante la extirpación quirúrgica.

## CASO CLINICO

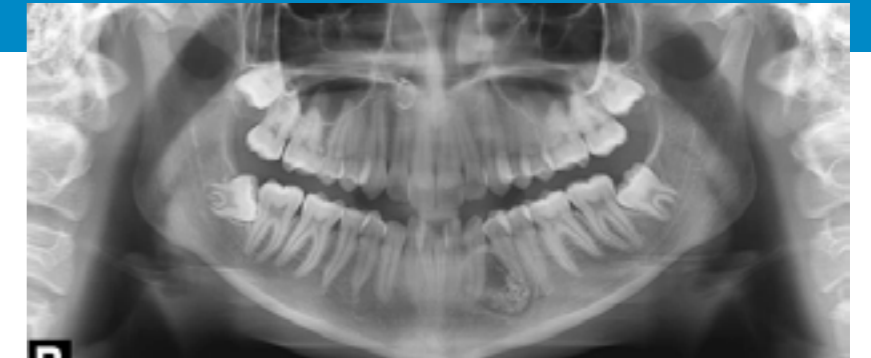Paciente de sexo femenino de 17 años de edad. Concurrió a la consulta manifestando inflamación en el maxilar inferior más precisamente en la zona de las piezas dentarias número 33 y 34.

Se solicitó estudios radiográficos (panorámica, acompañada de periapicales), donde se llega a un diagnóstico presuntivo de un odontoma.

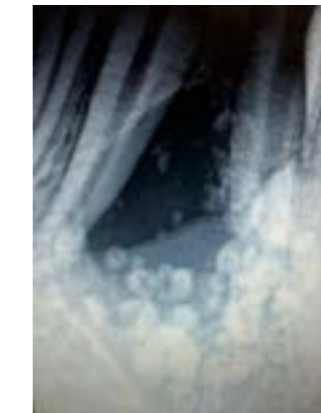
En la intervención quirúrgica (diciembre de 2016) se extirpa el tumor, tomando muestras para el análisis histopatológico del mismo; lo que dio como resultado: odontoma compuesto.

Luego se tratan endodónticamente las piezas dentales afectadas (numero 32, 33 y 34).

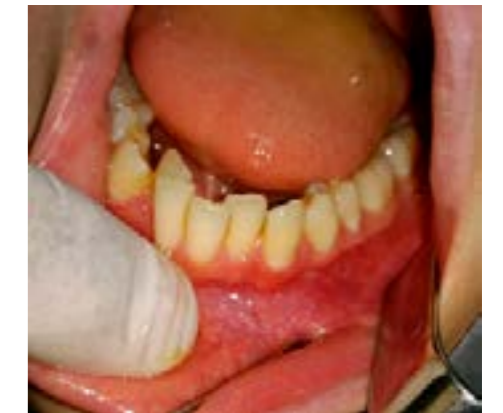Posteriormente la paciente siguió concurriendo al consultorio para realizarse controles periódicos, y viendo el resultado final después de un año (diciembre de 2017) de la intervención, la formación y reparación ósea de la zona afectada.



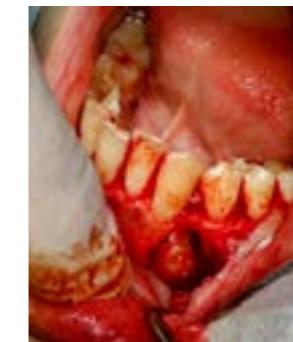RX PANORÁMICA PRE-QUIRÚRGICA



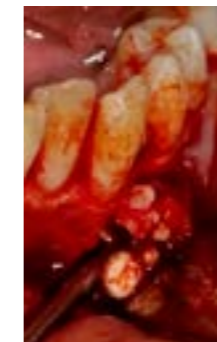PERIAPICAL PRE-QUIRÚRGICA



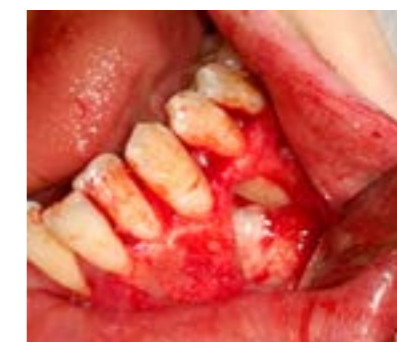VISTA CLÍNICA PRE-QUIRÚRGICA



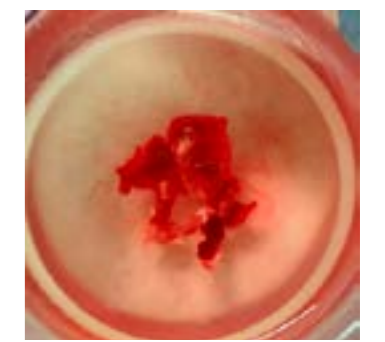
ACCESO QUIRURGICO



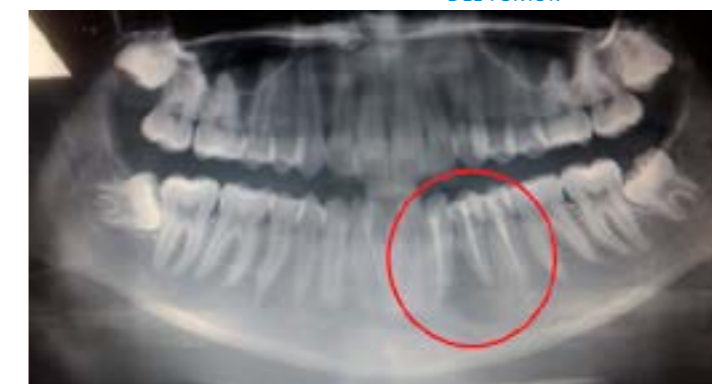EXTRACCION DEL TUMOR



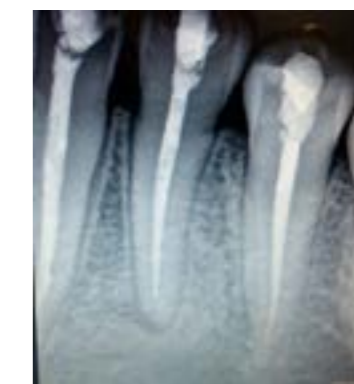LECHO CRUENTO



LESION TUMORAL EXTRAIDA



CONTROL RADIOGRAFICO A LOS 4 MESES



CONTROL RADIOGRAFICO A LOS 12 MESES

AUTOR //  
DR. CARLOS A.  
ARMANDOLA  
Mat. 211





**GC DENTAL**  
ortodoncia • odontología  
Distribuidor >Orthodont<

<b>PARANA</b> Entre Ríos	<b>ROSARIO</b> Santa fe	<b>MAR DEL PLATA</b> Bs. As.
<b>SALTA 427</b> ☎ 0343-4311609 ☎ 3434541608	<b>SAN LUIS 2406</b> ☎ 0341-4259226 ☎ 1168791920	<b>RIVADAVIA 3456</b> ☎ 0223 4720817 ☎ 1168791920

Horario corrido Lun a Vie- 9 a 18hs- E-mail: [gc.orthodont@hotmail.com](mailto:gc.orthodont@hotmail.com)



**CONSULTORIO  
RADIOLÓGICO**  
ODONTOTOMOGRÁFICO  
TOMOGRAFÍA DENTAL  
CONE BEAM

Buenos Aires 487 - P.B. Dpto. "D"  
3100 Paraná - Entre Ríos  
Tel: 0343 - 4313837  
[cons.odontotomografico.parana@gmail.com](mailto:cons.odontotomografico.parana@gmail.com)



**CONGRESO INTERNACIONAL  
ODONTOLOGICO**  
90° ANIVERSARIO

 DR. MAURICIO WATANABE Operatoria y estética dental	 DR. JORDI MANAUTA Operatoria y estética dental	 DR. RAMON GOMEZ MEDA Implantología y prótesis	 DR. JORGE AYALA PUENTE Ortodoncia
 DR. ANDREI BERDICHEVSKY Endodoncia	 DR. JORGE MARTINEZ DUQUE Prevención y Odontopediatría	 SR. PABLO CAETANO Técnico dental	 SR. RICARDO SCHÄFER Técnico dental

**3-4  
OCTUBRE 2019**  
PARANA - ARGENTINA

[www.coparana.com.ar](http://www.coparana.com.ar)  [copparana](https://www.facebook.com/copparana)



# CONSULTORIO RADIOLOGICO PARANA

ROSARIO del Tala 395 - Tel: 4221743

## Panorámicas Digitales

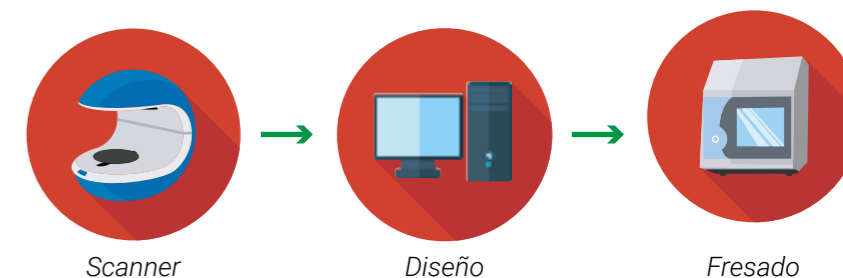
Estimado colega:

Tenemos el agrado de informarles que se encuentra a su disposición un nuevo equipo de Radiografía digital para el diagnóstico odontológico, que posee una gran versatilidad en métodos de obtención de imágenes en 10 programas diferentes:


- Rx panorámicas
- Rx panorámicas de magnificación constante (para estudios implantológicos)
- Rx panorámicas para niños (disminuye la zona y tiempo de exposición)
- Rx panorámicas de hemiarcadas derecha o izquierda. Localiza el área a observar, reduciendo un 50% la radiación sobre el paciente.

Dr. Tenorio, Francisco | Dr. Figoni, Juan Manuel | Dr. Tenorio, Mariano


## CENTRO DE FRESADO DIGITAL CAD-CAM



## LABORATORIO DENTAL PALY

  
Martin de Moussy 163  
CP 3100 - Paraná (E.R.)  
Thompson

  
laboratoriopaly@live.com.ar

  
Tel: 0343 4315096  
Cel: 343 5041915

## Nos destacamos en

- **Protesis fija.**
- **Protesis combinada.**
- **Implantes.**
- **Coronas metaloceramica.**
- **Coronas y puentes en circonio monolíticas y personalizadas.**
- **Pernos estéticos.**

## Laboratorio con

  
Fácil  
estacionamiento.

  
Atendido por profesionales  
matriculados en el colegio  
de Entre Ríos.

 open technologies

 Roland

# CASO CLINICO PLACAS ORGANICAS

AUTOR //  
DR. SEBASTIAN SOLARI  
M.P 696

Las placas orgánicas o mio relajantes son aparatos removibles y rígidos que se ajustan a las superficies oclusales e incisales de una arcada (generalmente el superior) y crean contactos oclusales precisos con los dientes de la arcada opuesta. El objetivo principal de las placas es proporcionar un método indirecto para poder modificar la oclusión, aislando la relación de contacto de los dientes antagonistas, proporcionando guías para un normal funcionamiento del complejo atm - dientes. Es importante que el odontólogo diferencie la para función de la función. La función son los actos de masticar, deglutir, hablar, etc. En tanto que la para función son hábitos que se pueden transformar en patológicos como pueden ser la succión del pulgar, el bruxismo o la mordedura del labio o carrillo, las cuales son acciones que no tienen ningún propósito funcional. Dentro de los hábitos para funcionales del que vamos hablar, es del bruxismo, es el rechinar de los dientes sin propósitos funcionales. El bruxismo afecta aproximadamente entre un 10% y un 20% de la población. El mismo puede ser nocturno o diurno. El diagnóstico del mismo lo hacemos ya que el paciente llega a la consulta con dolores a nivel de la articulación temporo mandibular como en el musculo masetero, a nivel dentario se puede observar facetas de desgaste, pérdida de la dimensión vertical, fracturas o movilidad dentaria. El tratamiento del bruxismo lo podemos hacer a través de placas orgánicas (las cuales tratan los síntomas y no las causas), por tal motivo es que las mismas son un tratamiento intermedio el cual se debe completar con otras ramas de la odontología, de la medicina y psicología.

## CLASIFICACION DE PLACAS

### Según su material

✗ Rígidas

✗ Blandas

✗ Miorrelajantes

### Según su función

✗ Capturadoras

✗ Distractoras

✗ Ferulizadoras

### Según su tamaño

✗ Totales

✗ Parciales

Orgánicas

Las placas mio relajantes pueden ser rígidas o blandas, estas últimas son de silicona, y a criterio nuestro no cumplen con la función de mio relajante ya que al no producir contactos rígidos y precisos sino que tienen cierta elasticidad las mismas generan una retroalimentación de la actividad muscular produciendo más fatiga y mayor dolor muscular. Por tal motivo nosotros indicamos las placas rígidas, las cuales pueden ser de acrílico de termo curado o con vacu press y pueden ser totales o parciales (lo de totales o parciales ya lo mencionas en la clasificación).

## INDICACIONES DE PLACAS ORGÁNICAS

- TRATAMIENTO DE LA HIPER ACTIVIDAD MUSCULAR
  - PATOLOGÍAS ARTICULARES DE ORIGEN LOCAL (EJEMPLO MAL POSICIONES DENTARIAS)
- POS TRAUMATISMO CON COMPROMISO ARTICULAR
  - IMPOSIBILIDAD DE OBTENCIÓN DE UNA OCLUSIÓN ORGÁNICA
- DOLORS MUSCULARES LOCALES (MIALGIAS)
- PROTECCIÓN DE REHABILITACIONES TOTALES O PARCIALES CON CORONAS O IMPLANTES

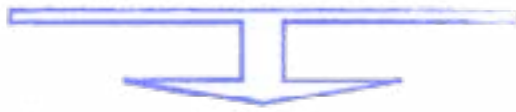
## OBJETIVOS GENERALES DE LAS PLACAS ORGÁNICAS

- A NIVEL ARTICULAR: LOCALIZACIÓN DE LOS CÓNDILOS EN RELACIÓN CÉNTRICA
- A NIVEL DENTARIO: CONTACTOS SIMULTÁNEOS, UNIFORMES Y BILATERALES EN EL SECTOR POSTERIOR, ACOPLÉ BILATERAL EN CANINOS (OMC+OMP)



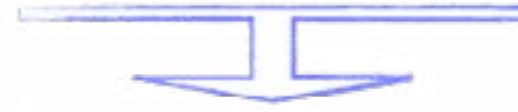# MÉTODOS DE CONFECCIÓN

## METODO INDIRECTO



- Modelos montado en articulador en ORC
- Encerado de la Placa
- Enmuflado
- Ajuste intraoral
- Instalación y controles

## METODO DIRECTO



- Modelos de yeso superior
- Encerado de los límites de la placa
- Obtención de la ORC en boca
- Enmuflado
- Ajuste intraoral
- Instalación y controles

### CONFECCIÓN DE PLACAS ORGÁNICAS TOTALES ACRÍLICO TERMO CURADO

La confección de la placa consta de tres sesiones como mínimo .  
 1° Sesión: se toma una impresión con alginato del maxilar superior, y se confecciona un modelo de yeso piedra y sobre el mismo se hace un modelo de cera de la futura placa.  
 2° Sesión: con el modelo en cera de la placa se toma un registro de mordida, tratando de que el mismo sea en céntrica. Para lo cual al paciente previamente lo inducimos colocándoles unas laminillas de Long durante diez minutos, hecho esto se coloca la placa de cera e inducimos manual mente el cierre en céntrica.  
 3° Sesión: con la placa de acrílico en el consultorio, comenzamos a realizar el ajuste de la misma, lo cual cuenta de un ajuste interno y uno externo. El ajuste interno consiste en aliviar la placa por dentro , de tal modo que entre libremente si producir presiones, hecho esto se coloca en boca y se busca lograr cuatro puntos de contacto de la placa con la arcada antagonista para lograr estabilidad de la misma a

la hora de hacer el rebasado y ajuste interno El ajuste externo viene seguido del ajuste anterior y para lo cual debemos eliminar los excesos de acrílico, pero siempre teniendo en cuenta la precaución de lograr contacto bilateral y simultaneo de los caninos ( que son los que nos darán estabilidad e inducción hacia céntrica), a partir de ahí iremos desgastando la placa hasta lograr contactos puntiformes , uniformes y simultáneos en el sector posterior ; logrado esto tenemos que verificar que la mordida no haya quedado muy abierta, si fuera así tenemos que realizar un desgaste a nivel de los acoples caninos primero y luego en los puntos de contacto del sector posterior hasta lograr nuevamente acople canino; así sucesivamente hasta considerar que tenemos una altura adecuada. El paso siguiente será controlar las protrusivas y lateralidades las cuales deben marcar líneas continuas y uniformes en el sector de acople canino. Por ultimo realizamos el aumento del Wilson en la placa en el sector posterior, para lo cual desgastamos la misma desde el punto de contacto hacia vestibular y palatino redondeando la placa.



# Laboratorio Marily

*Estética Dental*







## CENTRO de FRESADO





*Estética y Calidad*

## nos definen!

📞 0343-4327151
✉️ laboratoriomarily@hotmail.com
📞 +54 9 343 4554226



### REGULACIÓN DE LA RETENCIÓN DE LA PLACA

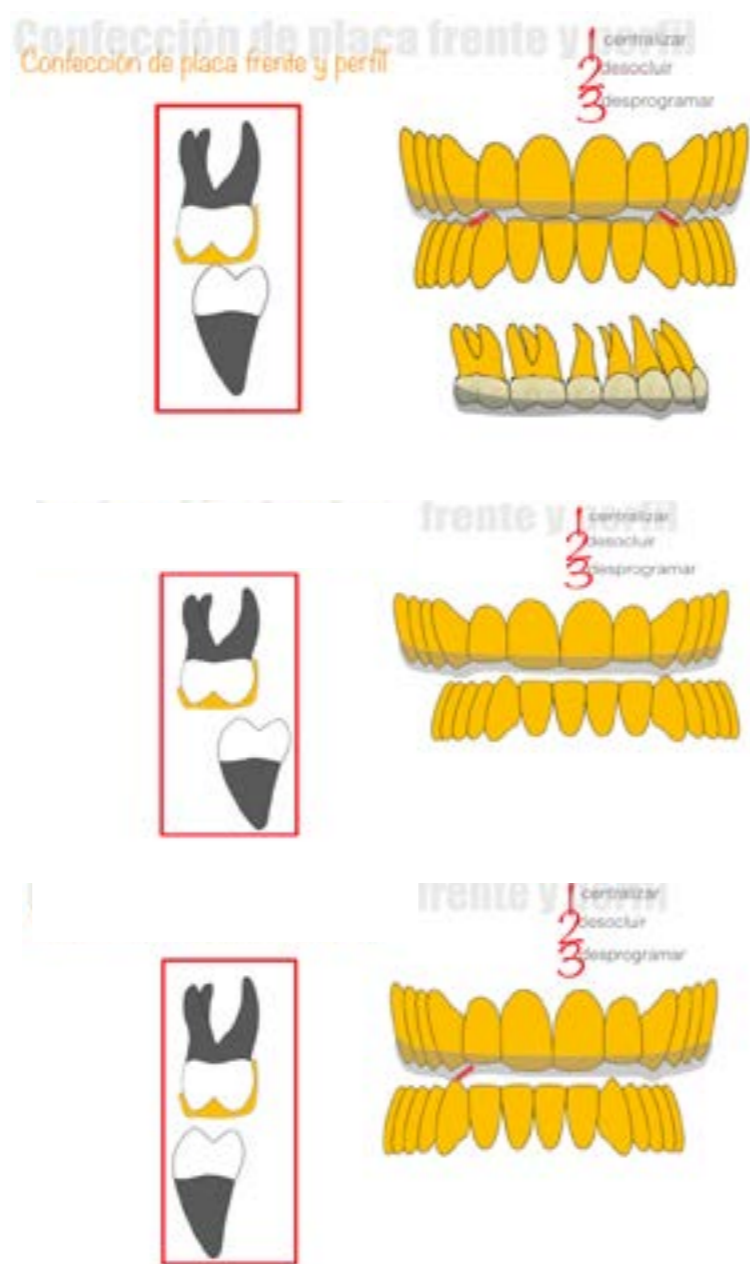
- 1- Espícula inter proximales
- 2- Desgaste de la retención palatina
- 3- Flanco vestibular (dejar para el final porque es con el que logramos la mejor retención), en el sector anterior de pacientes rehabilitados con coronas no debemos cubrirlo para no correr el riesgo de hacer palanca sobre las mismas, solamente cubrir hasta incisal 2 mm.

### PLACAS ORGÁNICAS CON VACU PRESS

Los pasos son los mismos con la diferencia de que no utilizamos una cera sino una placa de vacu de 2mm, y al realizar el ajuste externo debemos realizar un agregado de acrílico para nivelar el plano y lograr desoclusiones.

### PLACA PARCIAL

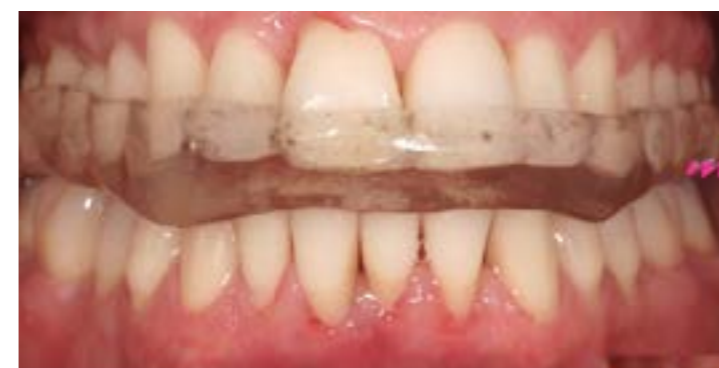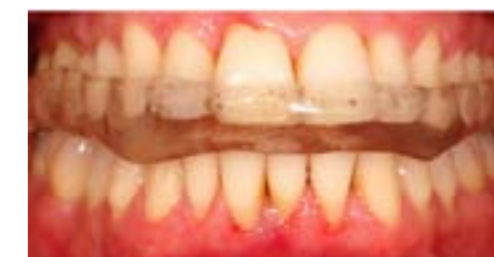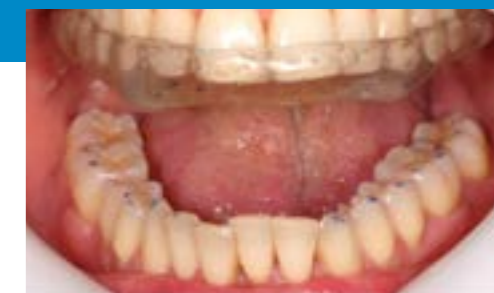En los pacientes con disto oclusión, los cuales cuentan con contactos bilaterales uniformes y simultáneos en el sector posterior, los podemos tratar con placas parciales las cuales tienen como objetivo devolverle al mismo una oclusión orgánica la cual les sería imposible ya que sus caninos no logran tener acople. Los pasos de confección de la misma son similares a los de una placa total, con la diferencia de que en el sector posterior la misma solamente tendrá acrílico por vestibular para lograr retención de la misma, pero la oclusión estará dada por las piezas del sector, en tanto que en el sector anterior la misma cubre si completamente los bordes incisales de canino a canino y es ahí donde debemos lograr todos los requisitos de la placa para así producir la oclusión y desoclusión en el sector posterior de forma compartida (omc)



# PLACAS ORGÁNICAS

### REQUISITOS QUE DEBE REUNIR UNA PLACA ORGÁNICA

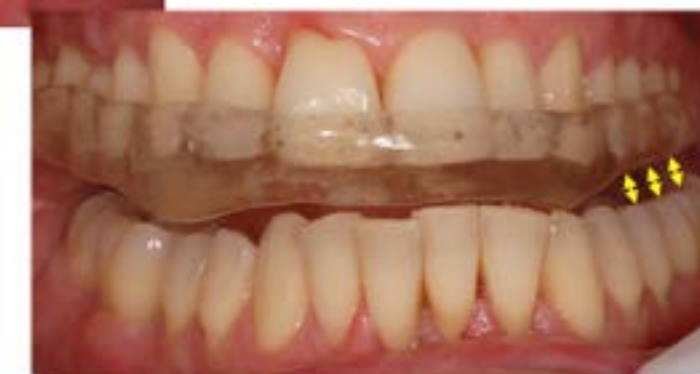- OCLUSIÓN EN RELACIÓN CÉNTRICA (ORC)
- OCLUSIÓN MUTUAMENTE COMPARTIDA (OMC)
- OCLUSIÓN MUTUAMENTE PROTEGIDA (OMP)
- ACOPLAMIENTO C/ CONTACTO EN CANINOS
- ACOPLAMIENTO S/ CONTACTO EN INCISIVOS
- DESOCLUSIÓN INICIAL Y FINAL EN LA GUÍA ANTERIOR
- RIGIDEZ Y ESTABILIDAD
- PULIDO SUPERFICIAL
- ESPESOR MENOR A 2 MM.



**PLACAS**  
*miorelajantes*

Desoclusión

- Suficiente
- Inmediata
- Constante

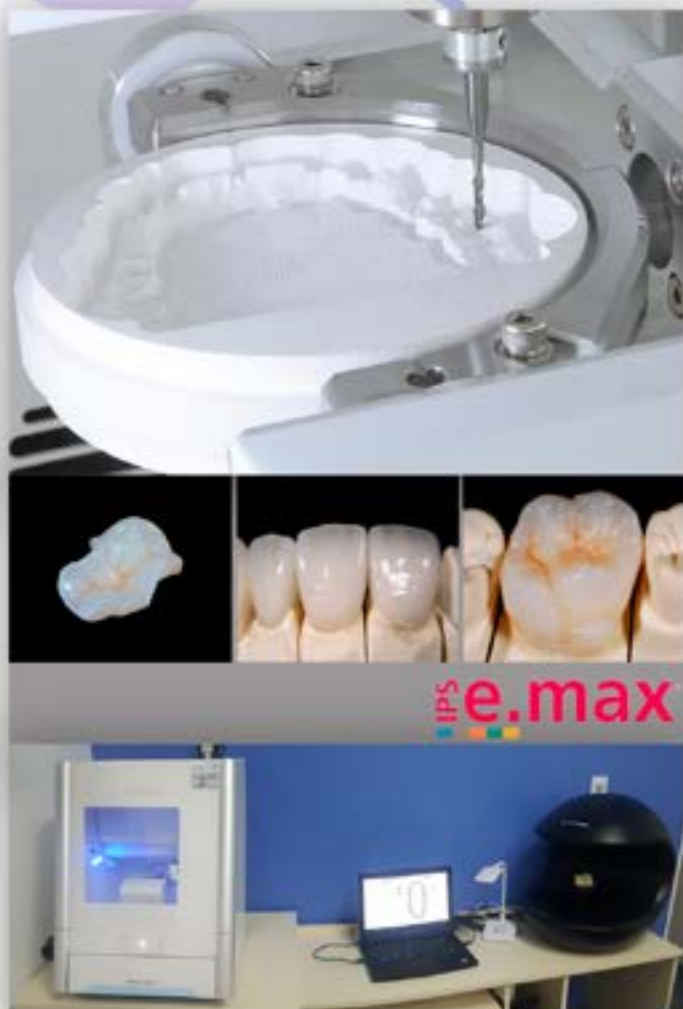

AUTOR //  
DR. SEBASTIAN SOLARI  
Mat. 696





## LABORATORIO CERAMICA DENTAL DE CARINA KLOSTER



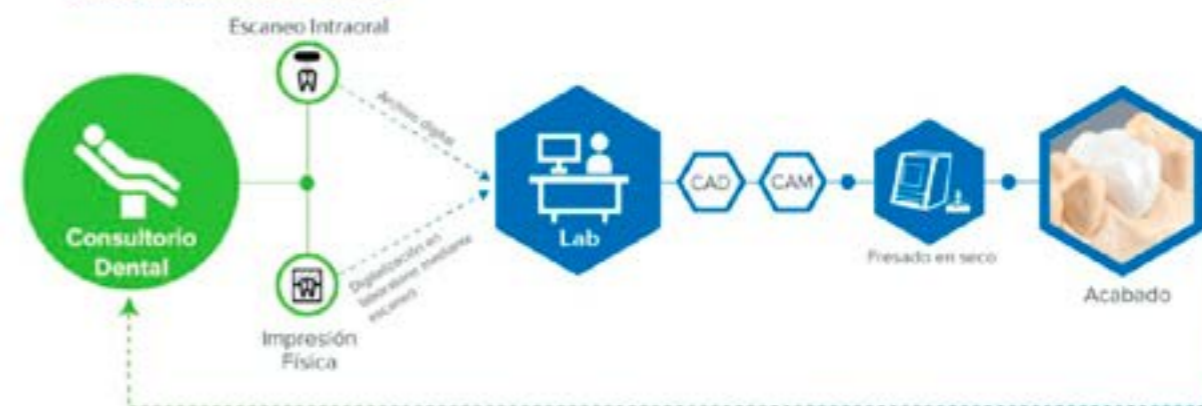
### CENTRO DE FRESADO DIGITAL CAD/CAM

Coronas metaloceramicas  
Coronas inyectadas E.Max  
Coronas Y puentes de zirconio  
Barras metálicas  
Barras de zirconio  
Pilar de implantes  
Fresado personalizado de zirconio  
Provisorios  
Encerado de diagnóstico

Pasaje Serrano 142 - Paraná E.R  
Tel. 343 4312762 / Cel. 3436201914

## Laboratorio Dental G.E. Digital 3D

### Nuevos sistemas de trabajo



Calidad, Precisión y en menor Tiempo

- Prótesis Removibles
- Prótesis fija
- Ortopedias



Coronas y Puentes Monolíticos  
en Zirconio coloración Vita  
Classic, con diferentes niveles  
de rigidez (900Mpa - 600Mpa).  
Confección de núcleos y estruc-  
turas en zirconio.  
Coronas y Puentes en PMMA  
tricapa, coloración Vita Classic.



WhatsApp: 3434685474 - Tel: 343-4 310 989

Mail: [ldentalgonzalezdigital3d@gmail.com](mailto:ldentalgonzalezdigital3d@gmail.com) - Dirección: San Luis 299 Planta Baja Dpt "A"

PARANÁ - ENTRE RÍOS

Señor Profesional: Definido los intereses de la odontología confiando sus trabajos a la responsabilidad de un laboratorio que consta de profesionales matriculados en el Colegio Profesional de Protésicos Dentales de Entre Ríos.



# CURSOS DEL CALENDARIO CIENTIFICO 2018



DR. RICARDO CASTOR  
OCLUSIÓN ESTÉTICA EN  
REHABILITACION ORAL



DR. CARLOS GARCIA PUENTE  
DR. ALEJANDRO JAIME  
ACTUALIZACION EN ENDODONCIA



DR. SEBASTIAN SOLARI  
REHABILITACION INTEGRAL  
PROTESIS FIJA DE BAJA Y MEDIANA COMPLEJIDAD



DR. GASPAR SANTI  
IMPLANTES DENTALES Y REHABILITACION PROTESICA IMPLANTOSOPORTADA



DR. GASPAR SANTI Y DR. JULIO ARIAS  
INJERTOS OSEOS INTRAORALES





## S.I.O.D

### SERVICIO DE ATENCION DE PACIENTES DISCAPACITADOS EN EL COP



#### OBJETIVOS

- 1- Un mundo sin caries para ellos
- 2- Formación Postgrado de agentes multiplicadores
- 3- Interrelación odontológica con las distintas entidades que nos nuclean a nivel municipal, provincial y nacional.
- 4- Interrelación multidisciplinaria en las múltiples acciones terapéuticas
- 5- Relación directa con la A.A.O.D.I., somos una de las provincias fundadoras de la misma y su relación a nivel latinoamericano y mundial (I.A.D.H)
- 6- Nuestro desafío pese a que este servicio fue detenido en el tiempo...nos dejó latente en cada uno de nosotros, el reto de borrar barreras y seguir sembrando a futuro, cambiando lágrimas por sonrisas que tanto aumentan nuestro valor para continuar esforzándonos por ellos y sus familias, en las distintas etapas de su crecimiento. Desde pre-natal, niño, adulto del mañana.
- 7- Capacitación familiar y de los tutores de cuidado diario para lograr futuros a distancia.
- 8- Promover acciones comunitarias de interés en la problemática.
- 9- Nuestro Círculo Odontológico de Paraná estará presente en todos los Congresos nacionales e internacionales con experiencias propias de colegas que integran el staff de atención del S.I.O.D
- 10- Es nuestro propósito tratar de revertir las barreras que impiden nuestro accionar y llegar a lograr una rehabilitación oral completa.

## UN MUNDO SIN CARIES PARA ELLOS NO A LA EXTRACCION DENTAL

AGRADECIDOS POR LA REINAUGURACION DESDE EL AÑO 2013 AL PRESIDENTE EN EJERCICIO DR. RUBEN RONCHI Y EL APOYO INCONDICIONAL DEL DR. FERNANDO HADAD.

#### FORMACION DEL EQUIPO

**Equipo profesional:** La Institución provera de profesionales con antecedentes en la curricula que nos asiste, los que luego se reunirán para la formación del equipo necesario para lograr los objetivos para tal fin.

**Equipo multidisciplinario:** convocatoria a colegas de otras especialidades con marcada trayectoria para el afianzamiento de la atención odontológica plena.

Formación de redes a nivel municipal, provincial, nacional e internacional a través de la creación de nuestra página web para así intercambiar conceptos, experiencias y comprometernos a llevar estadísticas propias.

La Institución deberá mandar sus representantes con temas referidos a la problemática que nos asiste en los Congresos Provinciales, Nacionales e Internacionales. La atención odontológica será integral en todas las etapas de la vida. se invitará a los residentes de la Institución a participar en la sala clínica como así también de los ateneos mensuales donde se evaluará cada caso clínico.

#### DIRECTORA

DRA. MARIA ETHEL BENITEZ DE GALLI

JEFES DE CLINICA

BUTTA GUILLERMINA

MARIA DELIA GALLI

JERONIMO HADAD

## A.S.O.MA

### SERVICIO SOLIDARIO DE ORTOPEDIA MAXILAR EN EL COP



El programa de Atención Solidaria de Ortopedia Maxilar (A.S.O.MA.), nace como iniciativa de la Sociedad de Ortopedia Funcional de los Maxilares (S.O.F.P.A.), rama científica del Círculo Odontológico de Paraná. A fines de 2017, la presidenta de S.O.F.P.A., Dra. María del Carmen Sabbione de Wingerter, le presenta al entonces presidente de nuestro Círculo, Dr. Fernando Hadad, un proyecto para la realización de tratamientos de ortopedia maxilar destinado a niños cuyas familias no puedan afrontar el costo particular de los mismos. El proyecto, que contó desde el principio con el apoyo y el visto bueno de las autoridades, consiste en un sistema en el que todos los participantes hacen un aporte solidario para permitir la atención. El Círculo aporta las instalaciones, el personal, insumos y todo el apoyo administrativo necesario. Los odontólogos tratantes realizan la atención totalmente "ad honorem", los consultorios odonto radiológicos ofrecen un arancel diferenciado para los estudios cefalométricos y los laboratoristas de prótesis dental realizan los aparatos a un precio mínimo. Los costos de los estudios cefalométricos y de la aparatología, deben ser afrontados por las familias. De esta manera todos los actores, incluidas las familias beneficiarias, participan solidariamente del proyecto. Para los odontólogos que participan de la atención, el proyecto A.S.O.M.A. constituye un espacio de capacitación y perfeccionamiento constante en el campo de la ortopedia maxilar. Los requisitos para los pacientes son : 1)Derivación odontológica en el que se indique la necesidad de tratamiento de ortopedia maxilar, 2)Certificado de Alta Básica Odontológica, 3)Informe socioeconómico en el que se certifique que la familia no puede afrontar el costo particular del tratamiento y no tiene cobertura de obra social para el mismo. Una vez que se hace todo el relevamiento diagnóstico (historia clínica, fotos, modelos, radiografías y estudios cefalométricos), el caso clínico se evalúa en un ateneo en el que participan todos los odontólogos. En ése ateneo, se analizan todos los datos relevados, se elabora el diagnóstico, pronóstico y plan de tratamiento que posteriormente se realiza en la clínica. Los ateneos clínicos y la atención se realizan los segundos martes de cada mes y los odontólogos que están participando en este momento son : María del Carmen Sabbione, Sandra Baéz Marín, Marcelo Gabrovich, Alejandro Kemerer, Guillermina Rossi, Carlos García, María Laura Sabbatini, Maricel Berto, Rosa Ana Sciortino, Carolina Chichizola, Micaela Xavier, Valeria Bertoni, Silvia Clotet, Gabriela Villegas, Catalina Schwab, Ricardo García, Walter Espíndola, Gustavo Gabrovich, Solana García Verdier, Evangelina Florio, Malena D'Agostino, Corina Goette, Clelia Zuleiman, Florencia Gentilli, Analise Audicio, Andrea Varisco y Carina Fuentes. El 14 de noviembre de 2017, comenzó la atención y hasta el día de la fecha se llevan admitidos 10 (diez) pacientes, de los que la mayoría ya tiene instalada la aparatología y se encuentra en pleno tratamiento.



# Whatsapp del COP



**343-4259937**



## AGENDANOS

en tu celular



Servicio Odontológico Solidario

**Nuevos Planes para tu obra social.**

Todo lo que vos y tu familia necesitan.



**Más de 400 odontólogos para tu atención.**

Tu sonrisa SOS vos

AFILIATE  
**0-800-444-8-400**

sosconsultas@sosparana.com.ar :: www.sosparana.com.ar

**SUO**  
SERVICIO DE  
**URGENCIAS ODONTOLÓGICAS**

www.sosparana.com.ar

Lunes a Viernes de 22 a 6 hs.  
Sábados de 16 a 24 hs.  
Domingos y feriados las 24 hs.

**tel. 4318362**

Corrientes 218 · Paraná

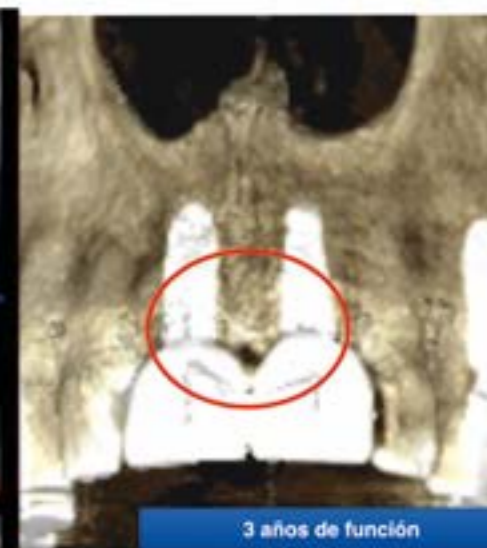
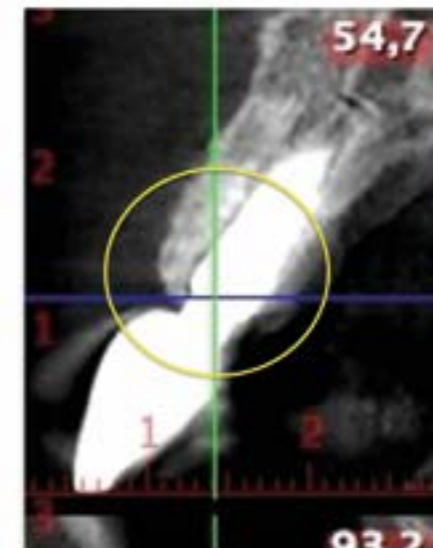
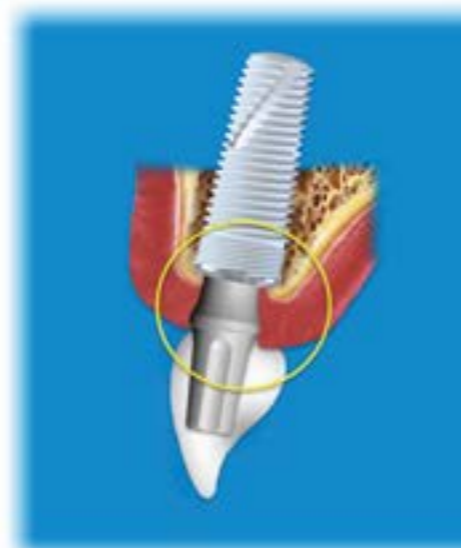
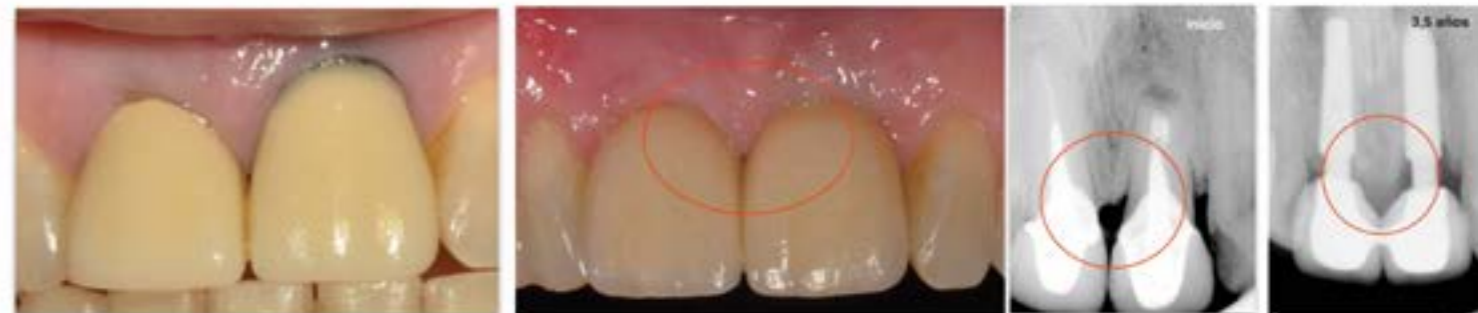
## FUSION - Mucho más que un "tornillo"

Resultado clínico similar al diente natural

Mantiene el hueso crestal, responsable de la estética biológica

Seguimiento con tomografía Cone Beam hasta 5 años



**Hoy la cresta ósea vestibular se puede conservar aún en implantes contiguos**

- ✓ SIMPLE - SENCILLO - EFICIENTE - ERGONOMICO
- ✓ Mantiene el hueso crestal - responsable de la estética biológica
- ✓ Mantiene el volumen óseo
- ✓ Rehabilitación de tamaño y aspecto natural
- ✓ Un modelo de implante para todas las densidades óseas
- ✓ Una conexión para todos los diámetros
- ✓ Procedimientos protéticos similares a la prótesis convencional
- ✓ Otro perfil de emergencia
- ✓ Resultados clínicos rutinarios
- ✓ Switching platform- plataforma dismiunuida

Pascual Palma 666  
Paraná | Entre Ríos | Argentina  
Tel. +54 0343 4235207  
Cel. +54 343 154 645140  
implantesnti@gmail.com  
www.ntiimplantes.com.ar







Servicio Odontológico  
Solidario

# Trabajar nos da sonrisas



**Nuevos Planes  
para tu obra social.**

**Más de 400  
odontólogos  
para tu atención.**

Todo lo que vos y tu familia necesitan.  
Tu sonrisa SOS vos

AFILIATE  
**0-800-444-8-400**

sosconsultas@sosparana.com.ar :: [www.sosparana.com.ar](http://www.sosparana.com.ar)